

Suositus munuaisten toiminnan gammakuvauksen suorittamisesta

Yleistä suositusta ei voi aina käyttää kaikille potilaille eikä kaikissa laboratorioissa. Suositusta ei voida myöskään pitää kaiken kattavana eikä se sulje pois muita samaan lopputulokseen tähtääviä menetelmiä.

Suosituksen ovat laatineet Labqualityn Isotooppilääketieteellisen laadunarviointitoiminnan asiantuntijat

Helsinki 2000-03-15

ylilääkäri, dosentti Aapo Ahonen
ylifyysikko, professori Jyrki Kuikka
ylilääkäri Pentti Rautio
dosentti Tuomo Lantto
sairaalafyysikko Jari Heikkinen

Munuaisten toiminnan gammakuvaus

Munuaisten gammakuvauksessa injisoidaan joko tubulaarisesti erittyvää MAG3-merkkiainetta tai glomerulaarisesti suotuvaa DTPA-merkkiainetta ja kuvataan gammakameralla näiden kertyminen munuaiseen sekä erittyminen uretereiden kautta rakkoon. Tutkimuksilla saadaan tietoa munuaisten ja virtsateiden rakenteesta ja toiminnasta. Munuaisten funktion ja virtsateiden ahtaumien kvantitatiivisessa arvioinnissa menetelmällä on tärkeä asema anatomisten löydösten kliinistä merkitystä arvioitaessa.

Munuaisten gammakuvausta tehdään myös diureesi- tai kaptopriilitehosteisenä.

Patofysiologiaa

Kaptopriili laskee reniinistä riippuvassa verenpainetaudissa glomerulussuodoksen määrää, joka DTPA:lla kuvattaessa nähdään munuaisen funktion laskuna. Vähentynyt glomerulussuodos ei huuhtelee tubuluksiin kertynyttä MAG3-merkkiainetta, joka jää munuaisen kuorikerrokseen. Tämä kortikaalinen retentio on oleellisin löydös MAG3:lla renovaskularisessa hypertoniassa. Kortikaalinen retentio voi käsittää koko toisen munuaisen tai vain osan munuaisen kuorikerroksesta. Lapsilla ja nuorilla korteksretentio on usein osittainen.

Indikaatiot

1. Munuaisten toiminnan tutkiminen eri syistä, kuten esimerkiksi refluksi nefropatia ja akuutti tai krooninen munuaisvaurio sekä munuaisvaurion seuranta.
2. Diureesirenografia: virtsatietukos tai sen epäily. Ahtauman merkitsevyyden arviointi, hydronefroosi ja hydrouretronefroosi ja tukoksen operatiivisen tai muun korjauksen jälkitilan arviointi. Jos on pienikin epäily obstruktiosta kannattaa käyttää diureesitehostetta.
3. Kaptopriilitehosteinen renografia: epäiltäessä munuaisperäistä verenpainetautia (esim. huono hoitovaste, nuori potilas, munuaisvaltimosuhinoita, munuaistoiminta huononeminen ACE-hoidossa jne).

Kontraindikaatiot

Verenpaine alle 130/80mmHg on kontraindikaatio kaptopriilirenografiassa. Vaikea dehydraatio tulisi korjata ennen munuaisten toimintatutkimuksia. Raskaus ja imetys ovat relatiivisia kontraindikaatioita ja niistä on omat ohjeensa.

Esivalmistelut

1. Ennen tutkimukseen ryhtymistä tulee arvioida diureetin tarve ja antoaika ja varautua myös siihen että tutkimuksen aikana tehdään päätös diureetin antamisesta. Istuen tehdyssä MAG3 tutkimuksessa tämä päätös voidaan yleensä tehdä jo 6 min kohdalla ja injektio voidaan antaa 7 minuutin kohdalla. Yleensä tulisi käyttää samaa injektioaikaa seurantatutkimusten helpottamiseksi.
2. Lääkityksen esivalmistelut: Kaptopriilirenografiaan tulisi ihannetapauksessa pitää tiatsidi-diureeteista parin viikon tauko ja ACE-estäjistä viikon tauko. Tämä tauko riittää yleensä myös, jos otetaan reniininäytteitä. Joskus harvoin täytyy tyytyä lyhyempään taukoon, jolloin minimitauko kaptopriilillä on 48 h ja enalapriilillä sekä lisinopriilillä 96 h.
3. Kaptopriilirenografiassa voi myös antaa furesista (F 0) jos tiedetään munuaisaltaan olevan suurentunut ja/tai epäillä obstruktiota. Hypotoniaan tulee varautua.
4. Kaksipäiväisessä tutkimuksessa on valmistautumisen kumpanakin päivänä oltava identtinen
5. Tutkimusaamun paasto (4h paasto ennen tutkimusta).
6. Noin. ½ tuntia ennen kuvausta annetaan noin ½ litraa vettä aikuispotilaalle (noin 7 ml vettä kehon painokiloa kohti).

7. Kokeen aikana juodaan vettä noin 1 dl /15min. Yksipäiväisessä kokeessa potilaan nesteytyksen tulee olla hyvä kummassakin kuvauksessa.
8. Kaptopriilirenografiassa seurataan verenpainetta n. ½ tuntia ennen kaptopriilin antamista tutkittavan istuessa. Kaptopriilin antamisen jälkeen verenpaine seuranta jatkuu vähintään 10 - 15 min välein. Nesteen tiputukseen tulee varautua jättämällä näytteenottokanyyli suoneen. Tutkittavan systolisen verenpaineen tulee olla vähintään 70 % lähtötasosta ennen kotiutusta

Radiolääkkeet ja annos

1. ^{99m}Tc-MAG3, 37-370 MBq
2. ^{99m}DTPA, 37-370 MBq
3. Lapsille mieluummin MAG3, jolla parenkyymi saadaan paremmin kuvattua
4. Annokset lapsille EANM Pediatric Task Group -suosituksen mukaisesti

Eri protokollat

1. Kaptopriilirenografian 2 päivän protokolla: kaptopriilirenografia ensimmäisenä päivänä ja perustaso tarvittaessa seuraavana päivänä (kriteerinä perustason määritykseen on 20 min retentio yli 20 % tässä suosituksessa esitetyllä tavalla laskettuna MAG3:lla).
2. Yksipäiväinen kaptopriilirenografia: perustaso ensin (annos 60 MBq MAG3, 40 MBq DTPA) ja tunnin päästä kaptopriili (120 MBq MAG3, 160 MBq DTPA).
3. Kummassakin edellisistä annetaan (25-)50 mg kaptopriiliä tai enalapriiliä murskattuna ja sekoitettuna lasilliseen vettä p. o.
4. Diureesirenografia: yleensä aikuiselle 40 mg furosemidiä i.v. ja pienelle lapselle ad 20 kg 1mg/kg ja tämän yli menevälle painokilolle lisää 0.5 mg ad 50 kg.
5. Diureesirenografiassa keräyssuositukset vaihtelevat ja dataa kerätään eri suositusten mukaan 20 min ennen furesista (F+20); vaihtoehtoisesti F-15 ja F+0; datan keräystä tulisi jatkaa 15 min diureetin annostelun jälkeen. Eräät keskuskeskukset käyttävät myös nopeaa MAG3-protokollaa, jossa potilas istuu ja furosemidi annetaan esim. 7 min kohdalla ja keräys lopetetaan 22 minuutin kohdalla.
6. Tutkittavan tulee tyhjentää rakko ennen kuvausta.

Kuvaus

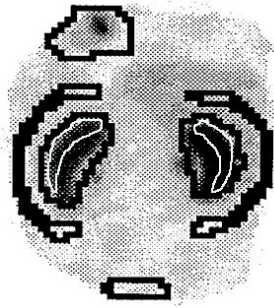
1. Laajakenttäinen kamera, yleiskollimaattori
2. Matriisikoko 128 x 128 (tai 64 x 64 + tarvittaessa zoom)
3. Sydän, munuaiset ja rakko kuvakenttään
4. Munuaisen taustavähennetty pulssitaajuus maksimissa 200 pulssia/s ja dekonvoluutiota varten (MTT) 1000 pulssia/s (parenkyymi 400 pulssia/s)
5. Asento: maaten (kaptopriili, vähemmän liikettä, munuaisten syvyys vaihtelu minimoituu, pienempi riski tutkittavan pyörtymiseen),
6. tai istuen nojaten kameraan tai mieluummin tätä varten suunniteltuun vinoselkaiseen kuvaustuoliin (normaalit hydrostaattiset virtsan virtaamisolosuhteet, nopeampi tutkimus).
7. Alku: 1 kuva/s 60 – 120 s asti
8. Loppu tutkimuksesta 10 s kuvaa kohti
9. Kokonaiskeräysaika 20 - 30 (kaptopriili) ... 22 - 35 (diureesi) min. Istuen lyhyemmät ja maaten pidemmät.
10. Jälkikuva virtsauksen jälkeen suositeltava eri asennossa kuin varsinainen tutkimus, jolloin voidaan myös arvioida munuaisen laskeutuminen ja mahdollinen kiertyminen (ns. liikkuva munuainen).

Analyysi ja tulostus

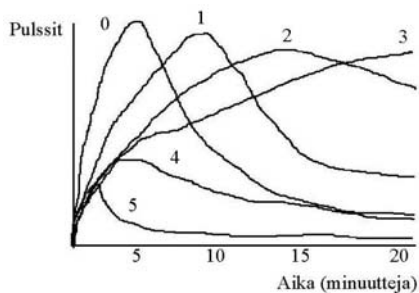
1. Tulosta 5 min "analogiaekvivalentteja" kuvia keräysajalta (esim. 6 kpl) sekä alusta parenkyymien latautumisvaiheesta 1 – 2 min kuva.
2. Jos käytettävissä on hyvä liikekorjausohjelma, käytä sitä. Pienille lapsille tulisi aina käyttää liikekorjausta. Myös parenkyymikäyrät vaativat usein liikekorjausta.
3. Vähennä tausta ympyrä-, ellipsi- tai perirenaalisella ROI:lla (inferiorinen ROI munuaisten alapuolella ei ole hyväksyttävä). Jos käytät Patlak-plot laskentamenetelmää toimintaosuuksien laskentaan, ei taustavähennystä tarvitse yleensä tehdä (toistamiseen).
4. Tulosta käyrät koko munuaisista ja kaptopriilirenografioissa tulosta myös parenkyymikäyrät. Koko munuaisten käyriä, mukaan lukien allas, joka usein työntyy myös mediaalisuuntaan tarvitaan obstruktion vaikeusasteen arviointiin. Toimintaosuuksia laskettaessa allasta ei tarvitse rajata mukaan, mutta esim. Patlak-plot-laskentaa käytettäessä altaan vaikutus on käytännössä vähäinen.
5. Laske suhteellinen kertymä n. 1 – 2 min ajalta injektion jälkeen (MAG3) tai n. 2 – 3 min (DTPA) ja maksimin ajankohdat (Tmax).
6. Jos munuaiset sijaitsevat eri syvyyksillä tulee tämä huomioida (jos laskentaohjelmassa se on mahdollista). Istuen kuvattaessa kallistuneen munuaisten keskisyvyys voidaan arvioida karkeasti geometrisesti, kun munuaisten koko tiedetään pitkällään otetusta kuvasta.
7. MAG3:lla tehdyissä kaptopriilirenografioissa laske taustavähennettyjen parenkyymikäyrien maksimien ja 20 minuutin aktiivisuuksien suhde (RCA20).
8. Jos kaptopriilirenografian löydös on täysin normaali, ei otettuja perifeerisen reniinin näytteitä kannata lähettää analysoitaviksi.

Lausunto

1. Tutkimuksen kulku.
2. Kuvien teknistä laatua arvioidaan vain silloin, jos siinä on jotain huomautettavaa.
3. Munuaisten ja virtsankeräyssysteemin sijainti, parenkyymien tasaisuus ja altaan koko sekä uretereiden tilanne. Kaptopriilirenografissa mahdolliset alueelliset parenkyymi retentiot. Munuaisten liikkuminen asennon myötä.
4. Parametrit Tmax (ja/tai MTT), toimintaosuudet ja MAG3 kaptopriilirenografioissa prosentuaalinen parenkyymiretentio (20 min/maximum). Obstruktion arvioinnissa ja seurannassa on 20 minuutin ulosvirtaama (outflow 20 min) hyödyllinen ja diureettivastetta kuvaa hyvin T½ diureetin jälkeen -parametri.
5. Käyrien visuaalinen tarkastelu: interventioiden vaikutus.
6. Kaptopriilirenografissa tulisi arvioida reniinistä riippuvan taudin todennäköisyys tai milloin löydös käytännössä poissulkee reniinistä riippuvan hypertonian. Positiivisessa löydöksessä tulisi arvioida myös, onko koko munuainen affisoitunut vai vain ylä- tai alapooli.
7. Yhteenveto.



Suosittelvat rajaukset (kuorikerrokset valkoisella).



Peruskäyrät

- 0) normaali
- 1) minimaaliset muutokset, mutta $T_{max} > 5$ min ja RCA_{20} yli 30 % (MAG3)
- 2) merkittävästi hidastuneet puhdistuma- ja eritysnopeudet
- 3) hidastunut puhdistuma eikä eritystä
- 4) munuaisen toimintahäiriö mitattavalla toitoimintaosuudella
- 5) munuaisessa ei toimintaa

Kaptopriilirenografian tulkintakriteerit:

Renovaskulaarisen verenpainetaudin todennäköisyys:

MATALA (alle 10 %),

jos munuaisten toimintaosuus on yli 30 % ja kaptopriilillä ei ole vaikutusta munuaisten toimintaan tai epänormaali perustason gammakuvaustulos paranee kapropriilin jälkeen

EI VOI POISSULKEA (10 – 90 %),

jos munuainen on kooltaan pieni, käyrän huippu siirtyy alle 2 min, epänormaali perustaso ja kaptopriilillä ei ole vaikutusta, toimintaosuus huononee 5 - 9 %-yksikköä (DTPA) tai RCA_{20} kasvaa 10 – 15 % (MAG3).

KORKEA (yli 90 %),

jos muutos aika-aktiivisuuskäyrässä 2 tai enemmän (katso peruskäyrät), toimintaosuus huononee yli 10 %-yksikköä (esim. 45 % -> 34 %) (DTPA), käyrän maksimi siirtyy yli 2 min tai 40 % tai RCA_{20} kasvaa yli 15 % tai (MAG3)

MERKITTÄVIMMÄT VERENPAINETAUTIIN VIITTAAVAT MUUTOKSET

DTPA:lla toimintaosuuden huononeminen

MAG3:lla parenkymiretentio

(Taylor et.al. 1996)

Kirjallisuutta:

- Al-Nahhas A A, Jafri R A, Britton K E et al.:
Clinical experience with ^{99m}Tc -MAG3, mercaptoacetyltriglycine, and a comparison with ^{99m}Tc -DTPA. *Eur J Nucl Med* 14: 453-462, 1988.
- Bauer R, Pabst H W:
Inquiry to standardize nuclear-medical functional investigations. *Eur J Nucl Med* 11: 85-87, 1985.
- Bergmann H, Busemann-Sokole E, Horton P W:
Quality assurance and harmonisation of nuclear medicine investigations in Europe. *Eur J Nucl Med* 22: 477-480, 1995.
- Callahan R J, Chilton H M, Goodwin D A, et al.:
Procedure guideline for imaging with radiopharmaceuticals: 1.0. *J Nucl Med* 37: 2092-2094, 1996.
- Corqueira M D: Here in the USA:
The elements of quality nuclear medicine. *Eur J Nucl Med* 24: 353-354, 1997.
- Conway J J:
"Well-tempered" diuresis renography: its historical development, physiological and technical pitfalls, and standardized technique protocol. *Semin Nucl Med* 22: 74-84, 1992.
- Cosgriff P S, Lawson R S, Nimmon C C:
Towards standardization in gamma camera renography. *Nucl Med Comm* 13: 580-585, 1992.
- Fommei E, Volterrani D:
Renal nuclear medicine. *Semin Nucl Med* 25: 183-194, 1995.
- Mandell G A, Cooper J A, Leonard J C, et al.:
Procedure guideline for diuretic renography in children. *J Nucl Med* 38: 1647-1650, 1997c.
- O'Reilly P, Aurell M, Britton K, Kletter K, Rosenthal L, Testa T:
Consensus on diuresis renography for investigating the dilated upper urinary tract. *J Nucl Med* 37: 1872-1876, 1996.
- Parker J A, Yester M V, Daupe-Witherspoon M E, Todd-Pokropek A E, Royal H J:
Procedure guideline for general imaging: 1.0. *J Nucl Med* 37: 2087-2092, 1996b.
- Schreij G, Van Kroonenburgh M J, Heidendal G K, Van der Pol H A, de Leeuw P W:
Interpretation of captopril renography by nuclear medicine physicians. *J Nucl Med* 36: 2192-2195, 1995.
- Stabin M, Taylor A Jr, Eshima D, Wootter W:
Radiation dosimetry for technetium-99m-MAG3, technetium-99m-DTPA, and Iodine-131-OIH based on human biodistribution studies. *J Nucl Med* 33: 33-40, 1992.
- Taylor A Jr, Nally J V:
Clinical applications of renal scintigraphy. *AJR* 164: 31-41, 1995.
- Taylor A, Nally J, Aurell M, et al.:
Consensus report on ACE inhibitor renography for detecting renovascular hypertension. *J Nucl Med* 37: 1876-1882, 1996.
- Taylor A Jr, Thakore K, Folks R, Halkar R, Manatunga A:
Background subtraction in technetium-99m-MAG3 renography. *J Nucl Med* 38: 74-79, 1997
- Taylor A T Jr, Fletcher J W, Nally J V, et al.: Procedure guideline for diagnosis of renovascular hypertension. *J Nucl Med* 39: 1297-1302, 1998.
- Vauramo E, Carlsson C, Britton K, Jonsson R, Jönsson K and Åsard P-E:
Version nr 3, EAL/COST B2: Accreditation in the field of Nuclear Medicine. Guidance on the interpretation of ISO/IEC Guide 25, Third Edition 1990.
- Wolfson R G, Neild G H:
The true clinical significance of renography in nephro-urology. *Eur J Nucl Med* 24: 557-570.